UNIVERSITÉ DE TOULOUSE

FACULTÉ MIXTE DE MÉDECINE ET DE PHARMACIE

Année 1951 N° 76

CONTRIBUTION A L'ÉTUDE DES TUMEURS SOLIDES PARANEPHRETIQUES

THÈSE

POUR LE DOCTORAT EN MÉDECINE

Présentée et soutenue publiquement en juillet 1951

PAR

Henry AYATS

JURY.
MM. DUCUING, *Président.*
GUILHEM
MARQUES } *Assesseurs.*
BIMES
AUVERGNAT, *Suppléant.*

TOULOUSE

IMPRIMERIE A. RACAUD

6, RUE D'ASTORG, 6

1951

AYATS Henry

Contribution à l'étude des tumeurs solides paranéphrétiques.

Thèse Toulouse 1951, 66 pages, N° 76.

Imprimerie A. Racaud, 6, rue d'Astorg, Toulouse.

AYATS Henry

Contribution à l'étude des tumeurs solides paranéphrétiques.

Thèse Toulouse 1951, 66 pages, N° 76.

Imprimerie A. Racaud, 6, rue d'Astorg, Toulouse.

AYATS Henry

Contribution à l'étude des tumeurs solides paranéphrétiques.

Thèse Toulouse 1951, 66 pages, N° 76.

Imprimerie A. Racaud, 6, rue d'Astorg, Toulouse.

AYATS Henry

Contribution à l'étude des tumeurs solides paranéphrétiques.

Thèse Toulouse 1951, 66 pages, N° 76.

Imprimerie A. Racaud, 6, rue d'Astorg, Toulouse.

CONTRIBUTION A L'ÉTUDE DES TUMEURS SOLIDES PARANEPHRETIQUES

Digitized by the Internet Archive
in 2026

https://archive.org/details/IA41549605_0073

UNIVERSITÉ DE TOULOUSE

FACULTÉ MIXTE DE MÉDECINE ET DE PHARMACIE

Année 1951 N° 76

CONTRIBUTION A L'ÉTUDE DES TUMEURS SOLIDES PARANEPHRETIQUES

THÈSE

POUR LE DOCTORAT EN MÉDECINE

Présentée et soutenue publiquement en juillet 1951

PAR

Henry AYATS

JURY. MM. DUCUING, *Président.*
GUILHEM, MARQUES, BIMES — *Assesseurs.*
AUVERGNAT, *Suppléant.*

TOULOUSE
IMPRIMERIE A. RACAUD
6, RUE D'ASTORG, 6

1951

FACULTE MIXTE DE MEDECINE ET DE PHARMACIE

TABLEAU DU PERSONNEL

Doyen	MM. LEFEBVRE
Assesseur	BRUSTIER
Doyens honoraires	GORSE, CALVET

PROFESSEURS HONORAIRES

MM. RISPAL, LAFFORGUE — MM. MERIEL, VALLOIS — MM. RIBAUT, SERR.

PROFESSEURS

Clinique de neurologie et de psychiatrie	MM. RISER
Clinique médicale	TAPIE, ROQUES
Clinique obstétricale	GUILHEM
Physiologie	SOULA
Clinique chirurgicale et du cancer	DUCUING
Physique biologique et médicale	BUGNARD
Clinique des maladies cutanées et syphilitiques	NANTA
Chimie et Toxicologie	BRUSTIER
Pathologie générale et médecine expérimentale	SENDRAIL
Clinique chirurgicale et gynécologique	LEFEBVRE
Anatomie	LAZORTHES
Histoire naturelle	DELAS
Clinique médicale infantile et puériculture	SOREL (R.)
Pharmacie	CAUJOLLE
Pathol. interne et clinique des maladies de la tuberculose	MOREL
Bactériologie, hygiène, médecine sociale	ANDRIEU
Clinique chirurgicale infantile et orthopédie	VIRENQUE
Clinique des maladies des voies urinaires	FABRE (P.)
Matière médicale	VINCENT
Hydrologie thérapeutique et climatologie	MERIEL
Anatomie pathologique	FABRE (J.)
Clinique oto-rhino-laryngologique et chirurgie	CALVET
Clinique ophtalmologique	CALMETTES
Chimie biologique	VALDIGUIE
Médecine légale et du travail	PLANQUES
Histologie et embryologie	BROUSSY
Médecine sociale	BOUNHOURE
Thérapeutique	GADRAT
Pathologie chirurgicale	GRIMOUD
Stomatologie	CADENAT
Professeur à titre personnel	BAISSET

PROFESSEUR SANS CHAIRE

Anatomie	M. COULOUMA

MAITRES DE CONFÉRENCES AGRÉGÉS

Anatomie	MM. POULHÈS
Histologie	BIMES
Sciences Naturelles	BOUISSET
Bactériologie	Mme ENJALBERT
Chimie Biologique	MM. POLONOVSKI
Physique Médicale	AUVERGNAT
Pharmacie	COUTURIER
Chimie générale pharmaceutique	BLANC
Botanique	Mme DULUCQ-MATHOU

AGRÉGÉS

Médecine: MM. DARNAUD, GÉRAUD, DARDENNE, LAPORTE, BAUDOT.

Chirurgie: MM. RIEUNAU, DIEULAFE, DAMBRIN (P.)

Ophtalmologie	MM. DEODATI
Physique Médicale	MARQUÉS
Obstétrique	PONTONNIER
O. R. L.	CLAUX
Urologie	LHEZ

COURS COMPLEMENTAIRES

Cours d'obstétrique aux élèves sages-femmes	MM. GUILHEM
Chimie pathologique	VALDIGUIÉ
Chimie biologique	DOUSTE-BLAZY
Chimie minérale	BLANC
Physique pharmaceutique	AUVERGNAT
Dermatologie et syphiligraphie	BAZEX
Législation pharmaceutique	BOUISSET
Tuberculose	MOREL
Chirurgie pulmonaire	DAMBRIN (P.)
Parasitologie	BAUDOT
Cryptogamie	Mme DULUCQ-MATHOU
Chimie analytique	MM. BLANC
Hydrologie et Géologie	ASTRE
Anatomie médico-chirurgicale	THOMAS
Pharmacodynamie médecine	BAISSET
Pharmacodynamie pharmacie	CAUJOLLE
Hygiène	LAPORTE
Urologie	LHEZ
Ophtalmologie	DEODATI
Neuro-Chirurgie	LAZORTHES
Mycologie	MORQUER
Psychiatrie	GAYRAL
Physiologie	COLOMBIÈS
Histologie	PLANEL
Secrétaire de la Faculté	M. ARGILAS

La Faculté déclare n'être pas responsable des opinions émises par les candidats. (Délibération en date du 12 mai 1891).

R. UNIV.

A MA MÈRE ET A MON PÈRE

A MES GRANDS-PARENTS

Dont la tendre affection et les grands sacrifices resteront gravés dans mon esprit et dans mon cœur, je dédie cette thèse, humble témoignage de mon profond amour.

A TOUS LES MIENS

A TOUS MES AMIS

A NOTRE MAITRE ET PRÉSIDENT DE THÈSE :

MONSIEUR LE PROFESSEUR DUCUING

Professeur de Clinique Chirurgicale et du Cancer,
Chirurgien-Chef honoraire des Hôpitaux,
Directeur Honoraire du Centre Régional Anti-Cancéreux.

Nous le remercions pour le très grand honneur qu'il nous a fait en acceptant de présider notre thèse et pour l'enseignement précieux qu'il nous a donné durant notre long stage au Centre Régional Anti-Cancéreux.
Qu'il veuille bien accepter l'hommage de notre très vive et très respectueuse reconnaissance.

A NOTRE JURY DE THÈSE :

MONSIEUR LE PROFESSEUR GUILHEM

Professeur de Clinique Obstétricale.

MONSIEUR LE PROFESSEUR MARQUÈS

Professeur Agrégé de Physique Médicale à la Faculté,
Electro-Radiologiste des Hôpitaux,
Directeur du Centre Régional Anti-Cancéreux.

MONSIEUR LE PROFESSEUR BIMES

Professeur Agrégé d'Histologie.

MONSIEUR LE PROFESSEUR AUVERGNAT

Chargé de Cours à la Faculté.

Pour le bienveillant intérêt qu'ils nous ont toujours accordé. Qu'ils trouvent ici un témoignage de notre sincère gratitude.

A MONSIEUR LE DOCTEUR J. COSTE

Ancien Chef de Clinique Urologique des Hôpitaux de Montpellier,
Chirurgien-Urologique de l'Hôpital de Perpignan.

Nous lui sommes reconnaissants d'avoir inspiré cette thèse et de nous avoir guidé dans sa rédaction.

Durant nos trois années d'internat, nous avons bénéficié de son exemple et de ses conseils éclairés.

Qu'il reçoive ici l'expression de nos sincères remerciements et l'hommage de notre profonde gratitude.

A MONSIEUR LE DOCTEUR H.-L. GUIBERT

Assistant à la Faculté de Médecine de Montpellier,
Biologiste des Hôpitaux.

Pour l'étude précise qu'il nous a fournie et qui a servi à la composition de ce travail, et pour la bienveillante sympathie qu'il nous a sans cesse manifesté. Qu'il veuille bien croire à notre sentiment de vive reconnaissance.

A MES MAITRES DE L'HOPITAL DE PERPIGNAN

A MES CAMARADES D'INTERNAT

INTRODUCTION

On décrit sous le nom de « tumeurs paranéphrétiques » les néoplasmes rétropéritonéaux paraissant développés aux dépens, soit de la capsule fibreuse du rein, soit de son enveloppe cellulo-adipeuse (Lecène).

Ces tumeurs, qui sont d'une façon générale, rarement observées, ont une structure histologique qui découle de leur point de départ anatomique : les tumeurs issues de la capsule fibreuse du rein seront des fibromes purs, des fibrocytomes ou des sarcomes à cellules fusiformes, alors qúe les tumeurs nées aux dépens de l'enveloppe cellulo-adipeuse du rein seront des lipomes, des liposarcomes ou des tumeurs complexes.

Cette définition élimine naturellement les inflammations chroniques scléro-adipeuses périrénales (Godard, Hartmann), ainsi que les tumeurs primitives ou secondaires de la région lombaire, d'origine surrénale, ganglionnaire ou nerveuse.

Lecène insistait beaucoup sur les deux critères essentiels sans lesquels on ne peut affirmer qu'une tumeur mérite bien l'épithète de « paranéphrétique » :

1° La tumeur doit avoir des relations anatomiques intimes avec le rein, mais ce dernier doit conserver une intégrité et une indépendance complètes vis-à-vis du néoplasme;

2° L'examen microscopique sérieux de la tumeur doit montrer qu'elle n'est développée ni aux dépens d'un des organes voisins du rein, ni aux dépens des ganglions lymphatiques ou des éléments nerveux de la région.

Nous consacrerons ce travail à un cas qui mérite d'être rangé parmi les tumeurs solides paranéphrétiques, telles

qu'elles ont été définies et décrites par LECÈNE dans son rapport au Congrès Français de Chirurgie de 1919. Il remplit, en effet, les conditions anatomiques et histologiques exigées par l'auteur, que nous venons de rappeler.

Nous n'espérons pas apporter de faits nouveaux en ce qui concerne les tumeurs paranéphrétiques, car tout ou presque tout a été dit sur la question; nous nous proposons simplement de présenter une observation détaillée où le diagnostic a pu être établi avant l'intervention, par les différentes méthodes d'exploration radiographique de l'appareil urinaire.

D'autre part, il se trouve que notre malade a présenté il y a treize ans, en 1938, une tumeur de la face interne du genou — qui a nécessité l'amputation de la jambe — et qu'un examen histo-pathologique a révélé être un Sarcome, c. a. d. : une tumeur d'origine fibreuse paraissant d'emblée être assez proche parente de la seconde, sinon identique.

La tumeur paranéphrétique opérée en 1950 étant un fibrocytome développé aux dépens de la capsule fibreuse du rein, il se pose alors le problème des rapports pouvant exister entre les deux tumeurs : s'agit-il de métastases, de tumeurs différentes, ou d'une maladie de système ?

Le résultat des examens histologiques pratiqués par deux anatomo-pathologistes appartenant à deux Ecoles différentes ne nous permet pas de trancher la question, aussi nous abstiendrons-nous de conclure.

Dans ce travail, nous nous proposons, après quelques mots d'historique, de présenter l'observation détaillée, de la tumeur solide paranéphrétique d'abord, de la tumeur de la cuisse ensuite, puis d'aborder la question des rapports entre les deux tumeurs.

Cela nous amènera naturellement aux indications thérapeutiques et à la conduite à tenir, qui sera, en quelque sorte, la conclusion de notre travail.

QUELQUES MOTS D'HISTORIQUE

Jusqu'au début du XXe siècle, les tumeurs paranéphrétiques sont très mal connues, et ce, malgré les progrès sans cesse croissants de la chirurgie. Leur nom varie d'ailleurs de « tumeurs graisseuses du Mésentère » à « tumeurs rétropéritonéales ». On commence néanmoins à préciser certains de leurs caractères cliniques et à mettre en évidence les difficultés et les dangers de leur extirpation.

Il faut arriver au début du XXe siècle pour voir apparaître le mémoire de HARTMANN et LECÈNE (1903) sur les tumeurs paranéphrétiques, et celui d'ALBARRAN et IMBERT sur les tumeurs du rein (1903), qui serviront de base à tous les travaux modernes. Le rapport de LECÈNE et THÉVENOT, au XXVIIIe Congrès Français de Chirurgie de 1919, forme la monographie la plus complète et la plus détaillée.

Depuis cette époque, quelques points importants du diagnostic et de la thérapeutique de ces tumeurs ont été précisés à la suite de rapports à la Société de Chirurgie (année 1932).

Récemment enfin, J. MIALARET (1939), dans l'Encyclopédie Médico-Chirurgicale, a fait le point des dernières acquisitions sur la question.

L'OBSERVATION EN DÉTAIL

Mme *veuve M..., 62 ans*, hospitalisée le 20 octobre 1950.

Histoire de la maladie.

Il y a sept-huit mois environ, la malade constate l'apparition d'une petite masse dans la région du flanc gauche; elle n'y prête aucune attention.

Un mois après, mictions sanglantes qui durent vingt-quatre heures (hématuries totales de sang rouge, sans caillots).

Cette masse continue à grossir.

Un mois après la première, nouvelle hématurie de même durée et présentant les mêmes caractères que la précédente.

La malade s'émeut relativement peu, mais constatant dans les mois qui suivent, une aggravation de son état (gêne respiratoire due à la tumeur qui grossit assez vite, amaigrissement net), elle se décide à aviser son médecin qui la fait hospitaliser d'urgence dans le service de chirurgie de garde.

Le Docteur Coste, appelé en consultation, décide de prendre la malade dans son service.

Examen à l'entrée.

Antécédents.

Héréditaires : Père décédé à 65 ans;
Mère décédée à 45 ans (cachexie ?).

Familiaux : Deux frères en bonne santé.

Personnels : Mari décédé en 1917 (affection card.).
Enfants : Une fille morte à 4 ans; un garçon de 37 ans en B. S.; deux fausses-couches.

Cette malade a été amputée de la jambe gauche en novembre 1938, par le Professeur Ducuing, au C.R.A.C. de Toulouse, pour *Sarcome* du membre inférieur.

Etat général.

Il s'agit d'une femme de 62 ans avec un état général médiocre : grande asthénie, anorexie importante, amaigraissement de 3-4 kg.

Constipation opiniâtre de tous temps.

Rien de particulier au point de vue :

gastrique,
hépatique,
intestinal,
splenique.

Appareil pulmonaire.

Légère gêne respiratoire due à la présence de la volumineuse masse tumorale dans l'hypogastre.

Rien d'autre au point de vue pulmonaire.

Appareil cardio-vasculaire.

Cœur : rien à signaler.

T. A. : 12,5—8.

Vaisseaux : rien à signaler.

Appareil génital.

Malade réglée à 13 ans; ménopausée à 50 ans.

Depuis sa ménopause, pas de pertes, ni rouges, ni blanches.

T. V. : rien de particulier.

Appareil nerveux.

R. A. S.

Appareil urinaire.

Depuis la dernière hématurie macroscopique, la malade a des urines troubles, laissant un dépôt important dans le vase.

Pollakyurie : diurne, importante (toutes les heures) ;
nocturne (trois-quatre fois par nuit).

Pas de picottements ni de cuisson à la miction.

A l'examen, on constate la présence dans la région inter-costo-iliaque gauche, d'une masse volumineuse de la grosseur d'un melon. Cette masse, particulièrement mobile et remontant sous les fausses côtes, est d'une matité franche à la percussion. A la palpation (d'ailleurs indolore), on perçoit une masse ovalaire d'environ 20 centimètres dans son grand axe longitudinal, et 10 centimètres dans son diamètre transversal, assez consistante, avec un contact lombaire net.

Le rein droit, non perçu, est indolore.

Pas de signe de Giordâno.

Laboratoire.

Azotémie. . . . . 0,35 pour 1.000 de sérum
Cholestérolémie. . . . . . . 2,10 pour 1.000 de sérum

Réactions de :

HECHT. . . . . négative
B. W. . . . . négative
KAHN. . . . . négative
MEINICKE. négative

Examen des urines :

Réaction. . . . . alcaline
Albumine. . . . . traces (moins de 0,06)
Sucre. . . . . absence
Concentration : urée. 2,64
chlorures. 2,90

Cyto-bactériologie :

Mucus et cellules épithéliales,
Rares leucocytes isolés,
Pas de pus, pas de microbes,
(examen direct et culture)

Recherche du bacille de Koch : négative.

Temps de saignement.................... 2' 10"
coagulation.................... 6' 55"

Vitesse de sédimentation :

1 heure.................. 39 mms
2 heures.................. 86 mms

Numération globulaire.

Hématies.................	3.900.000
Leucocytes................	4.000
Plaquettes................	170.000

Formule leucocytaire :

Polynucléaires :	
neutrophiles..................	64 %
eosinophiles..................	1 %
basophiles....................	0 %
Lymphocytes grands et moyens..........	31 %
Petits lymphocytes..................	4 %
Formules anormales..................	néant

Radiographie.

1. Lavement baryté (20 octobre 1950).

La palpation de la région lombaire, effectuée pendant l'imprégnation du cadre colique, permet de constater que la tumeur est sous-colique, rétro-péritonéale.

Un cliché du cadre colique, de face, montre une image non altérée.

Un cliché de profil ne montre rien de particulier.

En un mot, cadre colique normal, non influencé par la tumeur extrinsèque.

2. Urographie intraveineuse (22 octobre 1950).

— Sans préparation : Toute la fosse lombaire gauche est comblée par l'ombre d'une volumineuse tumeur ovalaire s'étendant, dans son grand axe, de la onzième côte à un travers de doigt au-dessous de la crête iliaque (cliché n° I).

Rien de particulier dans les aires rénale et vésicale droites.

— 5' après injection d'uroselectan :

Rien de particulier dans les aires :

rénale droite,
vésicale.

Rein droit entièrement normal en ses sécrétion et morphologie.

— Après 15' de compression :

Le bassinet du rein gauche est incurvé et se trouve à cheval sur la 11e côte; l'image du bassinet coiffe le pôle supérieur de la tumeur.

Rein droit normal.

— Après décompression :

Le bassinet et le début de l'uretère gauche sont nettement visibles; l'ombre du pôle inférieur du rein se superpose à celle de la tumeur (cliché II).

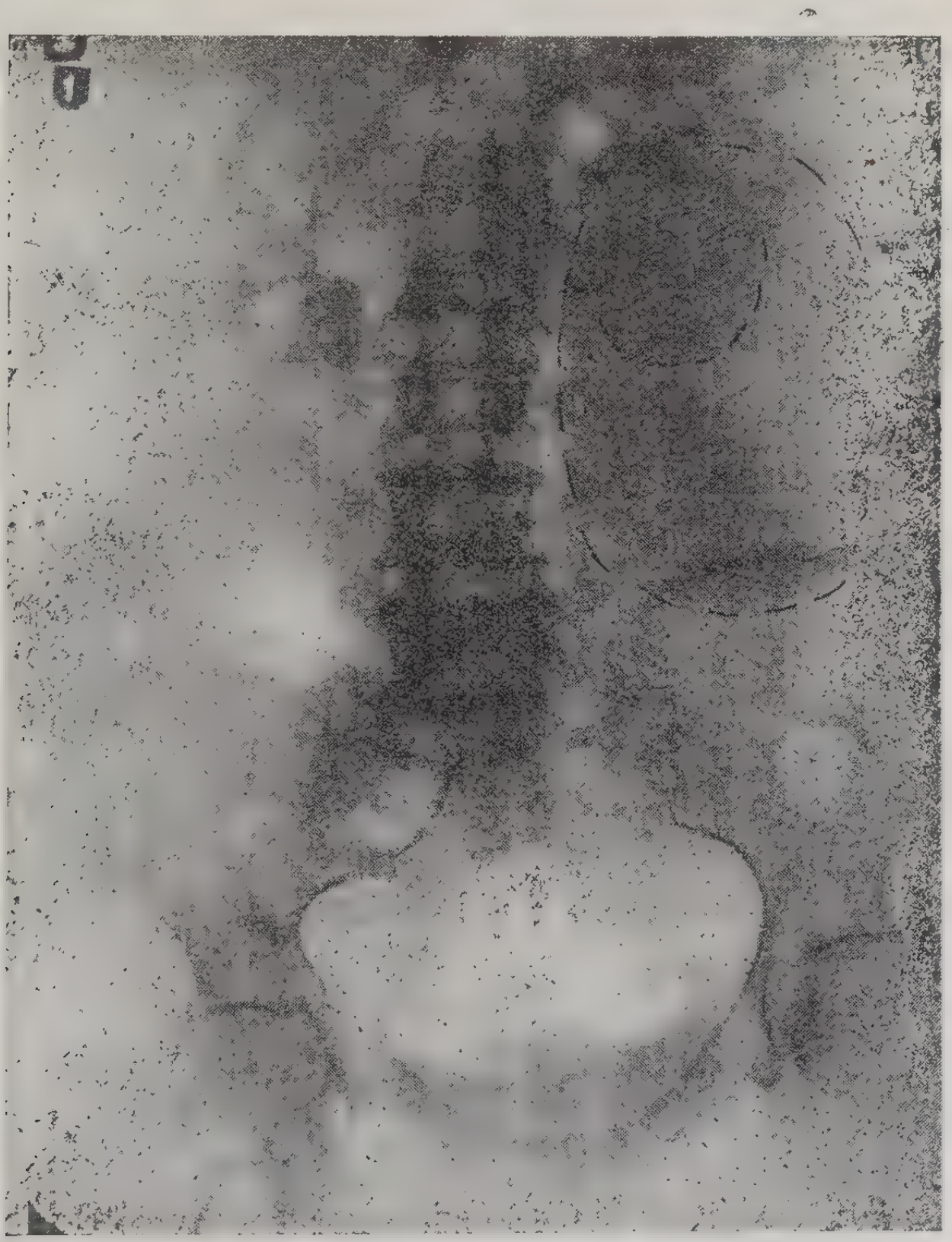

— Vessie après miction debout :

Rien de particulier à signaler.

Séparation des urines (24 octobre 1950).

Rein gauche		Rein droit	
Réaction	alcaline	Réaction	alcaline
Urée	9,60	Urée	12,10
Chlorures	8,90	Chlorures	5,30

Cyto-Bactériologie

Assez nombreuses hématies	Quelques hématies
Quelques leucocytes isolés	Rares leucocytes
Ni pus, ni cylindres	Ni pus, ni cylindres
Pas de germes microbiens (examen direct et culture)	Pas de germes microbiens (examen direct et culture)
Recherche du B. de Koch :—	Recherche du B. de Koch :—

Pyélographie ascendante (24 octobre 1950)

La sonde opaque est introduite jusque dans le bassinet, et la tumeur grossièrement dessinée sur la peau par un cercle de plomb.

Après injection de ténebryl B par la sonde urétérale, l'image rénale se présente avec un bassinet très dilaté, repoussé en haut (sous la 12e côte) et en dedans (à toucher L I).

Le bassinet coiffe exactement le pôle supérieur de la tumeur, pendant que les images des calices moyen et infé-

rieur se détachent sur l'ombre de la tumeur, sur laquelle se superpose celle du pôle inférieur du rein (cliché III).

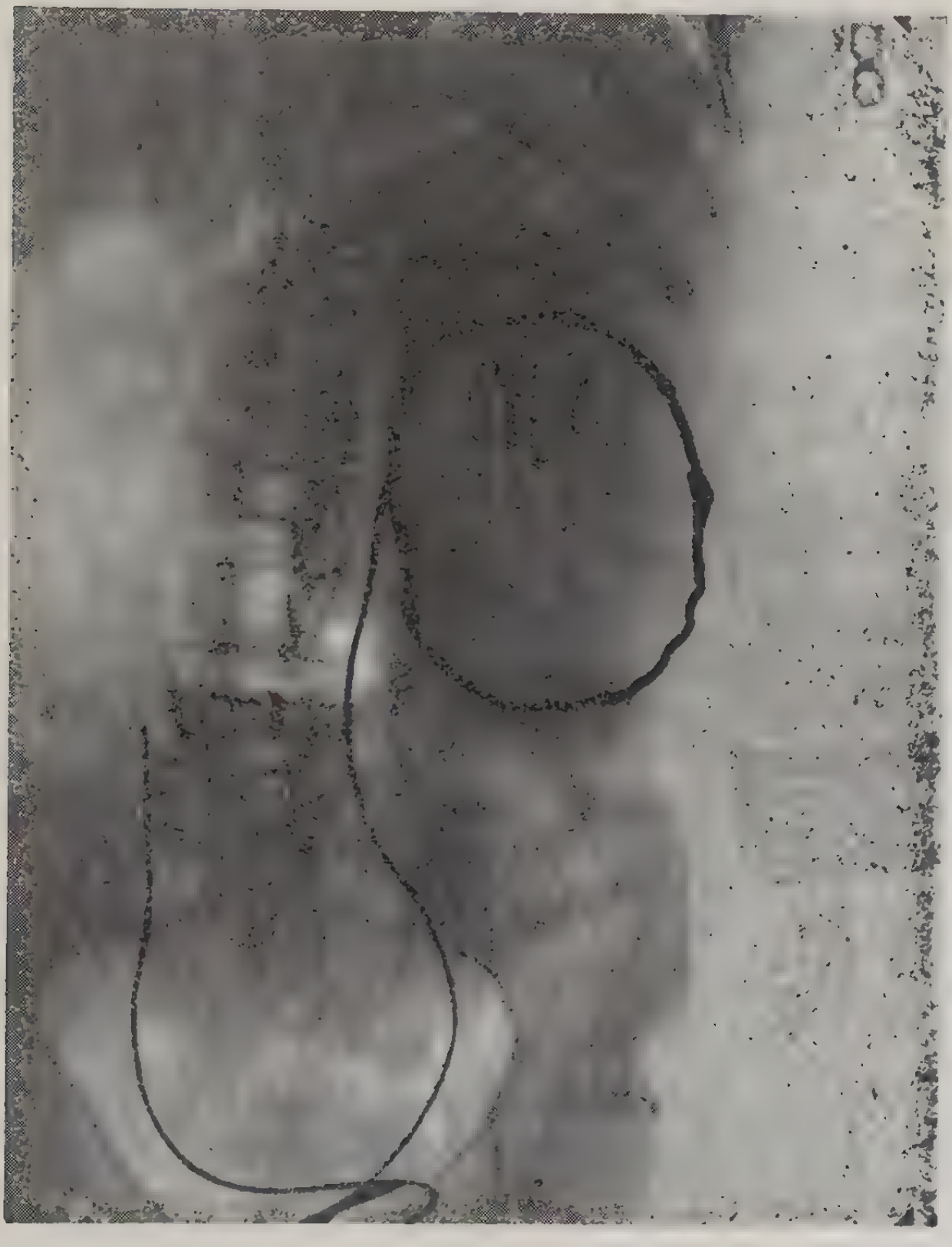

Les clichés de face et de profil (plutôt de trois-quart. cliché IV) ne donnent aucune renseignement particulier.

Il semble donc bien s'agir d'une tumeur paranéphrétique.

L'intervention est alors décidée.

Intervention le 31 *octobre* 1950 (Docteur Coste).

Anesthésie générale à l'éther avec le masque d'Ombredanne, précédée d'une anesthésie de base (Sédol intraveineux).

Incision classique de lombotomie.

L'ouverture de la loge rénale donne jour sur la tumeur;

périnéphrite importante gênant le dégagement de la tumeur; la libération des deux pôles permet de se rendre compte qu'il s'agit d'une tumeur appendue au pôle inférieur du rein.

Dans l'ignorance de la nature de la tumeur, la néphrectomie totale est alors décidée et réalisée avec assez de facilité.

Examen macroscopique de la tumeur.

La tumeur, qui pèse environ 1 kg. 500-2 kg. et est d'une consistance ferme, est entourée d'une capsule propre; elle pénètre à l'intérieur du pôle inférieur du rein, mais sa capsule la sépare du parenchyme rénal.

Examen biopsique de la tumeur.

(Docteur Guibert, Laboratoire d'Anatomie pathologique. Faculté de Médecine de Montpellier.)

« Plusieurs prélèvements ont été pratiqués dans la tumeur; on a affaire à un Fibrocytome développé aux dépens des éléments conjonctivo-vasculaires de la capsule rénale.

« Pas de signes de tumeur rénale proprement dite.

« Pas de signe histologique de malignité. »

Après des suites opératoires normales, la patiente a regagné l'asile des Petites Sœurs des Pauvres, le 27 novembre 1950. Elle est actuellement en bonne santé.

Voyons maintenant l'observation de la tumeur de la cuisse (Centre Régional Anticancéreux de Toulouse, 1938).

Mme veuve M.... 50 ans, hospitalisée le 9 novembre 1938.

Siège et nature du néoplasme : Tumeur face interne du genou gauche.

Date de début. Premiers symptômes : Début lent, date environ de 1933.

Petite tumeur douloureuse, surtout à la marche, et limitant les mouvements (il y a déjà trois ans).

La malade se plaignait, à cette époque, d'une augmentation de chaleur locale.

Il y a un an, douleurs plus vives avec irradiation à la cheville; la malade remarque que la tumeur grossit plus rapidement.

Vue par le docteur Aussilloux, de Narbonne (Aude), en 1938; opérée le 21 octobre; simple exploration, sans exérèse ni biopsie.

Etat actuel.

Bon état général, pas d'amaigrissement, pas d'asthénie.

Signes fonctionnels.

Douleur, surtout après la marche et le soir, disparaît avec le repos.

Douleur continue, sans paroxysme, sensation de gêne et de raideur articulaire. Siège : face interne de la jambe.

Irradiation : Vers la cheville.

Diminue par : les compresses chaudes et le repos.

Troubles fonctionnels : Aucune gêne dans l'extension et la flexion.

Pas le laxité articulaire.

Signes physiques.

Inspection : Tumeur grosse comme deux poings,
située face interne du genou,
atteint, en bas, la pointe de la rotule;
en bas, la dépasse de quatre travers de doigts.

Trace de la cicatrice d'opération.
Circulation collatérale.
Genu valgum bilatéral.
Œdème de la cheville.

Palpation : Tumeur chaude, rénitente, souple, indolore,
n'adhère pas à la peau.
Mobile dans le sens transversal,
moins dans le sens vertical.
Adénopathie : Empâtement du creux poplité.
Quelques ganglions inguinaux, mais petits, indolores et mobiles.

Examen général.

Cou : Adénome thyroïdien.
Foie : Normal.
Rate : Normale.
Cœur : Souffle systolique de la pointe.
Thorax : Angle de Louis saillant.

Biopsie.

Sarcome à cellules presque indifférenciées, légèrement fusiformes.

Opération.

Le 24 novembre 1938, amputation par le Professeur Ducuing, sans drainage. Tumeur développée aux dépens du biceps fémoral.

Sort le 7 décembre 1938. Suites opératoires normales.

COMPTES RENDUS ANATOMO-PATHOLOGIQUES

Etant donné l'intérêt et la rareté des tumeurs paranéphrétiques, nous avons demandé à M. le Docteur GUIBERT, de Montpellier, un compte rendu anatomo-pathologique détaillé qu'il a agrémenté d'une micro-photo ; il a revu aussi les prélèvements de la tumeur de la cuisse (1938) qui avaient été conservés au Centre Régional Anticancéreux de Toulouse, nous en a fourni un compte rendu, avec une micro--photo caractéristique, et a tiré une conclusion de ces deux examens.

Pour sa part, M. le Docteur BIMES, de Toulouse, a examiné la tumeur pararénale, en a fourni une interprétation détaillée, et après avoir revu les prélèvements de la tumeur de la cuisse, a conclu en donnant son avis.

Nous présenterons donc ces compte rendus anatomo-pathologiques, et nous aborderons ensuite le chapitre important de la discussion des rapports pouvant exister entre les deux tumeurs.

1° EXAMEN DE M. LE DOCTEUR GUIBERT

Examen anatomo-pathologique de la tumeur rénale (1950)

Plusieurs fragments ont été prélevés en différents points de la masse tumorale qui était nettement indépendante du rein; un prélèvement a aussi été pratiqué sur cet organe.

Nous dirons tout d'abord que la structure histologique du parenchyme rénal ne présente aucune particularité lésionnelle : les zones glomérulaire et tubulaire sont normales.

Les fragments tumoraux présentent tous le même aspect histologique et une seule et même description suffit pour tous :

A faible grossissement, l'attention est retenue par la présence d'un grand nombre de cellules tassées fortement les unes contre les autres, presque sans intervalles ou formations fibrillaires entre elles. Il en résulte un tissu d'une densité comportant d'assez nombreuses lumières vasculaires. A la périphérie, il existe une sorte de capsule conjonctive nettement différenciée.

A un grossissement plus fort, on voit que les cellules que nous venons de signaler ont un noyau généralement allongé, sinon nettement fusiforme, assez riche en chromatine et muni d'un nucléole vrai, plasmatique, inconstant du reste. Le cytoplasme est peu visible, d'abord parce qu'il est peu abondant, et puis surtout à cause de la pression réciproque des cellules entre elles. Parfois, ces élé-

ments sont en mitose, normale du reste, mais il semble bien que c'est l'amitose qui traduit le plus souvent leur pouvoir kinétique. Il n'y a pas de monstruosités nucléaires ou cytoplasmatiques, et ce qui retient précisément l'attention, c'est le *monomorphisme* de ces cellules en prolifération anormale. Par places, ce grossissement permet de voir très fines fibrilles entre les cellules ; elles prennent électivement soit l'orange G, soit le noir-napthol dans la colloration de Curtis ; ce sont donc des fibrilles de collagène intracytoplasmiques.

L'étude attentive des vaisseaux sanguins permet de leur reconnaître à tous *une paroi propre*, comportant toujours un endothélium nettement différencié doublé de fibrilles plus ou moins denses ; par places même, la susbtance collagène de ces fibrilles est fortement épaissie ; les lumières vasculaires sont donc toujours parfaitement séparées des cellules tumorales, soit par un endothélium simple, soit par un endothélium doublé de fibrilles, et nous n'avons jamais constaté que les cellules tumorales en arrivent à border directement la lumière du vaisseau, et encore moins à en occuper l'espace, au même titre que les hématies ou les globules blancs du sang circulant. Nous tenions à bien préciser ce fait de structure histologique de cette tumeur.

En résumé, on affaire à une prolifération très active de *cellules conjonctives du type fibrocytaire*. Ces fibrocytes paraissent doués d'un pouvoir kinétique très marqué, sans formations monstrueuses toutefois ; par places, ils semblent évoluer vers l'état fibroblastique puisqu'ils différencient dans leur cytoplasme de fines fibrilles de collagène ou de précollagène ; et nulle part, on ne trouve des lacunes sanguines du type sarcomateux, tous les vaisseaux sanguins présentant une paroi propre nettement différenciée. On n'a donc pas affaire à une prolifération cellulaire sarcomateuse maligne, mais à un *fibrocytome bénin primitf développé aux dépens de la capsule conjonctive du rein.*

Certaines considérations générales sont à formuler.

Nous insisterons tout d'abord sur le *monomorphisme* des cellules conjonctives en prolifération. C'est à une véritable *culture pure* de fibrocytes que l'on a affaire. Ce fait est assez rare dans les tumeurs mésenchymateuses où, habituellement, le plus grand polymorphisme règne à cause, précisément, des potentialités évolutives multiples que présente la cellule mésenchymateuse, comme on le sait. Ce fibrocytome est donc un *mésenchymome monomorphe*.

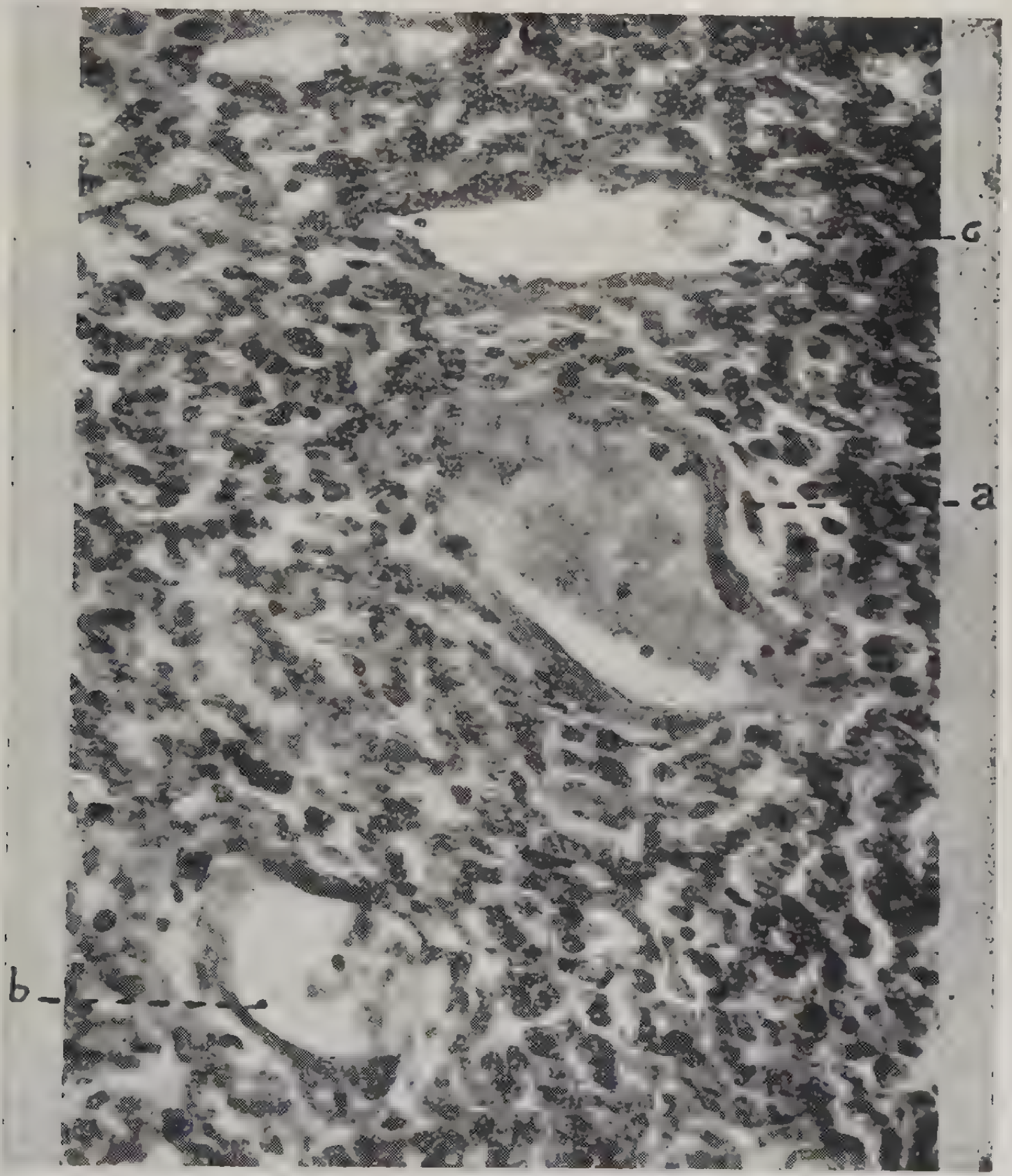

Un territoire fibrocytaire particulièrement actif et comportant en *a, b, c,* trois vaisseaux sanguins présentant chacun une paroi bien individualisée et même épaissie en *a* et *b*.

D'autre part, les fibrocytes en prolifération très active ont une faible tendance à se transformer en fibroblastes

pour différencier des fibrilles collagènes. Ce fait est important pour arriver à leur reconnaître un pronostic histologique pour ainsi dire : leur tendance à demeurer à l'état de fibrocytes, semble plaider en faveur d'une malignité possible, mais cependant ils sont fibrillogènes par endroits et surtout les vaisseaux sanguins, de quelque calibre qu'ils soient, ne sont jamais du type sarcomateux puisqu'ils ont toujours une *paroi propre*.

Enfin, notre attention a été attirée par la tumeur du membre inférieur qu'a présenté antérieurement cette malade (1938). Cliniquement, le recul des faits permet de penser que cette tumeur précédente, de nature mésenchymateuse elle aussi, n'était pas maligne. Comme la tumeur fibrocytaire périrénale actuelle est bien primitive et non pas secondaire, ni métastatique, puisqu'elle n'offre aucun caractère histologique de malignité, il est logique d'émettre l'hypothèse que l'on se trouve en présence d'un cas de néoplasies mésenchymateuses multiples, par conséquent d'une *mésenchymose* ou maladie du système mésenchymateux.

En d'autres termes, il s'agirait là, chez cette malade, d'une manifestation de ces maladies de système, histologiquement bénignes du reste, tant qu'un des foyers lésionnels n'a pas acquis un pouvoir cancérigène.

2° EXAMEN DE M. LE DOCTEUR BIMES

Tumeur pararénale

La seule coupe qu'il m'a été donné d'examiner est épaisse et en grande partie décolorée. Elle correspond en totalité à une tumeur conjonctive de constitution remarquablement homogène.

Dans toute l'étendue de la préparation, la tumeur se présente sous l'aspect de fascicules compacts, sertis par de grêles cloisons fibro-vasculaires. Ces fascicules sont formés par des fibroblastes fusiformes possédant un cytoplasme peu abondant et un noyau toujours hypochromatique et volumineux. Mitoses en nombre relativement restreint, mais nombreuses images nucléaires impliquant l'intervention de processus amitotiques dans la prolifération du parenchyme néoplasique. Ces amitoses paraissent s'accomplir par étranglement ou, plus souvent, par clivage nucléaire; elles conditionnent de fréquentes anomalies concernant la forme et la taille des noyaux.

La charpente conjonctivo-vasculaire de la tumeur est représentée par un riche réseau de vaisseaux sanguins qui sont le plus souvent des capillaires. Certains capillaires sont limités par une paroi propre très nette, une mince gaine collagène s'interposant entre l'endothélium du vaisseau et le parenchyme néoplasique. Mais l'on rencontre aussi, en plein parenchyme, des lacunes exiguës dont la paroi est seulement représentée par une lame endothéliale formée par des cellules que seule leur forme très allongée distingue des cellules néoplasiques et qui paraissent en contact direct avec ces dernières. On note, en quelques points, un infiltrat lymphocytaire discret au contact des vaisseaux.

Compte tenu de l'état actuel de la préparation, j'estime qu'il est très difficile de porter un diagnostic formel sur la nature bénigne ou maligne de cette néoplasie conjonctive.

Sans doute, la prolifération cellulaire est remarquablement typique, bien que la mise en jeu de phénomènes d'amitose soit plus couramment observée dans les cancers que dans les hyperplasies bénignes. En faveur de la bénignité. semble également plaider l'absence de manifestations dégénératives, habituelles dans la plupart des sarcomes, où elles sont à l'origine de processus nécrotiques plus ou moins étendus et de fréquentes suffusions sanguines.

Par contre, je suis impressionné très défavorablement par l'intensité de la prolifération conjonctive, la notion d'un rapport nucléo-cytoplasmique très élevé, et aussi la perception d'un polymorphisme discret. mais constant, dans les structures nucléaires. Ces faits m'engagent à porter le diagnostic de « sarcome fibroblastique ».

La tumeur développée au niveau de la jambe et examinée par le docteur Bassal [1] présentait, certes, une constitution très voisine. Mais là encore, l'interprétation est rendue très difficile par la décoloration de la préparation. Compte même tenu de la notion d'une très lente évolution, je n'ai pas de raison valable pour réviser le diagnostic porté par le docteur Bassal. D'autre part, je ne suis pas certain qu'il y ait identité entre les deux tumeurs.

(1) M. le Dr Bassal était, à l'époque, l'anatomo-pathologiste du Centre Anti-Cancéreux.

3° EXAMEN DE M. LE DOCTEUR GUIBERT

EXAMEN ANATOMO-PATHOLOGIQUE DE LA TUMEUR DE LA CUISSE (1938)

L'examen histologique des fragments considérés montre que l'on a affaire à une prolifération très active et désordonnée d'éléments conjonctifs jeunes du type *fibrocytaire*. Ils ont, pour la plupart, un noyau ovoïde, aux contours assez réguliers et au réseau chromatinien bien coloré; certains de ces éléments possèdent un noyau allongé, très voisin de celui des fibroblastes. Or, c'est précisément dans le cytoplasme de ces derniers que l'on distingue, à un grossissement suffisant, des fibrilles collagènes, alors que les fibrocytes ont un cytoplasme qui n'en présente pas; on peut donc dire que les fibrocytes ont une *différenciation fibroblastique* et tendent, par conséquent, à constituer *un tissu fibroïde.*

Ces éléments conjonctifs jeunes en prolifération anormale, ne présentent donc pas une structure sarcomateuse et leur état vers l'évolution fibroblastique plaide franchement en faveur de leur bénignité histologique.

Un fait qui renforce cette notion, est celui que l'on tire de l'examen des lumières vasculaires et notamment des capillaires et des artérioles : *tous ont* une paroi propre nettement différenciée, et ne présentent aucun signe habituel des lacunes sarcomateuses.

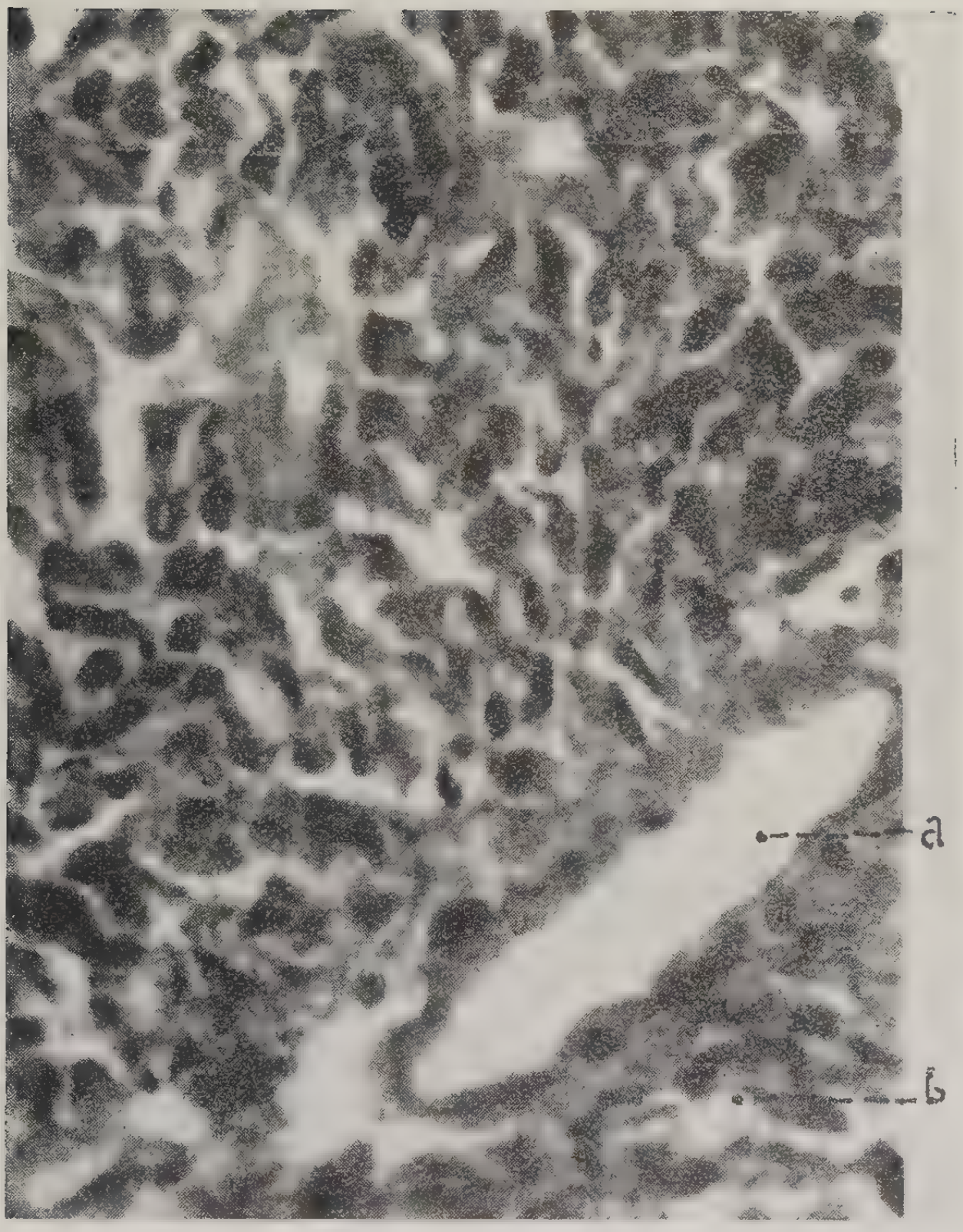

Tumeur de la cuisse (1938). — Dans un territoire de prolifération fibrocytaire intense, on remarque en *a* un vaisseau sanguin à paroi bien différenciée et en *b* une zone plus fibrillaire que dans la partie supérieure de la figure.

En définitive, on a affaire à un *fibrocytome* évoluant vers la *différenciation fibroïde* et ne présentant pas de caractères histologiques de malignité.

4e EXAMEN DE M. LE DOCTEUR BASSAL

Centre Régional Anticancéreux de Toulouse

Date : 15 novembre 1938.

Mme veuve M...

Siège et nature du prélèvement : Tumeur vraisemblablement musculaire de la cuisse.

Résultat de l'examen.

Sarcome à cellules presque indifférenciées légèrement fusiformes.

DISCUSSION SUR LES RAPPORTS ENTRE LES DEUX TUMEURS

Les tumeurs solides paranéphrétiques sont rares.

Dans son rapport au Congrès de Chirurgie, en 1919, Lecène ne retenant parmi les observations publiées que celles où une vérification opératoire et nécropsique précise avait permis d'établir nettement les relations anatomiques de la tumeur et du rein, ne réunit que 113 cas de tumeurs solides. Même, en y ajoutant les quelques cas publiés depuis lors, le nombre est assez restreint.

La simple étude macroscopique de ces tumeurs, pour si intéressante qu'elle soit, n'est pas suffisante pour les décrire et les classer.

Si nous considérons les observations des 113 tumeurs paranéphrétiques de Lecène, nous voyons que l'examen microscopique de ces tumeurs a donné le pourcentage suivant :

Lipomes	19	Myxosarcomes	2
Fibrolipomes	12	Lipomyxosarcomes	4
Myomyxomes	7	Fibrolipomyxoangiosarcome	1
Fibrolipomyxomes	6	Lipofibromyomyxostéosarcomes	2
Fibromes	11	Rhabdomyome	1
Leiomyome	1	Angiosarcomes	2
Sarcomes	16	Lymphangioendothéliome	1
Fibrosarcomes	7	Tumeur mixte	1
Liposarcomes	6	Epithélioma kystique	1
Fibroliposarcomes	5		

Nous pouvons ainsi nous rendre compte que les tumeurs conjonctives sont de beaucoup les plus nombreuses, et que la présence de graisse sous forme de noyaux lipomateux est relatée dans un assez grand nombre de cas (Lecène).

Il importe surtout de retenir que l'exámen anatomopathologique de ces tumeurs est particulièrement délicat étant donné leur volume; de plus, leur pronostic, d'après l'aspect histologique est singulièrement déroutant : telle tumeur qui semblait un sarcome très malin et avait fait porter un pronostic fatal guérit parfaitement et n'a pas récidivé sept ans plus tard; telle autre, « de l'aspect du plus innocent lipome », récidive et tue en quelques mois (Duroselle, Moulonguet).

Il y a, dans notre observation, deux tumeurs sises à deux endroits différents, et qui ont évolué à douze ans d'intervalle :

— Une tumeur de la cuisse (1938);
— Une tumeur paranéphrétique (1950).

La tumeur de la cuisse avait été étiquetée « Sarcome à cellules presque indifférenciées, légèrement fusiformes » (Docteur Bassal). La tumeur paranéphrétique a été désignée comme étant un fibrocytome, né aux dépens de la capsule fibreuse du rein, mais ici, deux opinions s'affrontent.

Le Docteur Guibert, qui a porté le diagnostic de « Fibrocytome » de la capsule fibreuse du rein, ayant étudié les prélèvements effectués sur la tumeur de la jambe, a conclu qu'il s'agissait également d'un « fibrocytome » évoluant vers la différenciation fibroïde et ne présentant pas de caractères histologiques de malignité.

Le Docteur Bimes confirme le diagnostic de « Sarcome » en ce qui concerne la tumeur de la cuisse, estime pour sa part que la tumeur paranéphrétique est un « sarcome fibroblastique », et conclut, en terminant son exposé, qu'il n'est pas certain qu'il y ait identité entre les deux tumeurs.

Malgré ces divergences, un point très important existe, à savoir : ces deux tumeurs — quelles que soient leurs

dénominations : fibrocytomes, sarcomes à cellules fusiformes, sarcomes fibroblastiques — sont issues d'un même système embryonnaire : mésenchyme, d'où provient le tissu conjonctif.

Rappelons les faits antérieurs :

— Pour le Docteur Guibert, il s'agit de deux fibrocytomes identiques.

— Pour le Docteur Bimes, il s'agit de deux sarcomes, mais incertitude quant à l'identité des deux tumeurs.

Dans le second cas, on peut alors penser à une métastase, tumeur fille survenant douze ans après l'apparition de la tumeur mère.

Cette question de métastase est difficile à trancher; en sa défaveur, nous pouvons noter :

— Il n'y a aucune preuve histo-pathologique d'une métastase.

— Pourquoi ces métastases ne se seraient-elles pas produites au niveau des viscères ? Et en admettant qu'elles soient produites au niveau du rein, ce serait plutôt aux dépens du parenchyme, qu'aux dépens de la capsule fibreuse du rein.

— On estime, de plus, que toute tumeur maligne pour laquelle l'exérèse a été pratiquée, et qui ne récidive pas ou ne donne pas de métastase dans un délai de cinq ans à dater de l'exérèse, peut être considérée comme guérie cliniquement.

D'un autre côté, il est facile de rétorquer que :

des récidives ou des métastases peuvent survenir plus de cinq années à dater de l'exérèse d'une tumeur maligne;

cela peut être une métastase sans qu'on puisse en faire la preuve histo-pathologiquement;

il peut s'agir d'un sarcome bénin métastatique, exactement comme il a été parlé de goître bénin métastatique.

Donc, tout est possible.

Dans le premier cas, il s'agissait de deux fibrocytomes identiques, histologiquement bénins tous les deux.

La tumeur paranéphrétique serait donc une tumeur cousine.

En effet, s'il s'agissait d'une métastase, des viscères seraient probablement intéressés : rein d'abord, poumons, foie... et non la capsule fibreuse d'un de ces viscères; de plus, le tissu tumoral périrénal ne montre aucune image histologique d'embolie veineuse, ni afférente, ni efférente, donc, *la néoplasie conjonctive périrénale est très vraisemblablement primitive.*

Dans ce cas, on peut envisager soit un hasard pur; rien ne peut s'opposer à ce qu'il apparaisse, à des époques différentes, des tumeurs de nature identique, ou même différentes, en diverses parties du corps, sans qu'il soit possible de relier ces diverses tumeurs entre elles.

On peut aussi, et surtout, envisager une maladie de système, terme employé par H. Roger et J. Alliez, de Marseille, dans un de leurs travaux paru dans la *Presse Médicale* du 28 décembre 1935. Ils se servent de ce terme pour désigner des processus lésionnels d'un même feuillet embryonnaire, mais à localisations somatiques multiples, processus histologiquement bénins du reste, tant qu'un des foyers lésionnels n'a pas acquis un pouvoir cancérigène. Dans le cas qui nous occupe ici, des des deux fibrocytomes à point de départ tissu conjonctif, il pourrait s'agir de néoplasies mésenchymateuses multiples, par conséquent, d'une mésenchymose ou maladie du système mésenchymateux.

L'hypothèse n'est d'ailleurs pas exclue dans un avenir ultérieur, d'autres localisation somatiques, de même type histologique.

Quelle conclusion pourrions-nous tirer de cette discussion ?

Il est assez malaisé de répondre à cette question, d'autant que les seules personnes qui en auraient la possibilité, n'ont pu se mettre d'accord.

Cliniquement, en tenant compte de l'évolution, importante pour la tumeur de la cuisse opérée maintenant depuis plus de douze ans, et celle, malgré tout limitée, pour la tumeur paranéphrétique puisque cette dernière a été extirpée il y a huit mois, on pourrait en conclure à la bénignité de ces tumeurs.

La théorie d'une maladie de système serait, à ce moment, absolument satisfaisante.

Mais cette théorie des maladies de système n'est pas admise partout, et d'autre part, la pratique a permis de se rendre compte de la valeur précaire des pronostics d'après la nature histologique, dans le cas de tumeurs paranéphrétiques.

De cette discussion, nous pouvons tirer simplement un fait, à savoir : que les deux tumeurs ont la même origine embryonnaire; quant à leur bénignité et leur malignité, l'évolution ultérieure permettra seule de trancher la question.

DISCUSSION SUR LA CONDUITE A TENIR

Envisageons tout d'abord la conduite opératoire du cas particulier.

En présence de la volumineuse tumeur paranéphrétique présentée par notre malade, l'intervention s'imposait, malgré l'imprévu et les dangers immédiats considérables. Tout était permis techniquement.

Les méthodes d'exploration de l'arbre urinaire — urographie intraveineuse, séparation des urines, pyélographie ascendante — avaient montré que le rein adelphe existait, était normal et pouvait, de ce fait, suppléer à la disparition de l'autre.

Ces mêmes méthodes d'exploration de l'arbre urinaire nous avaient permis de préciser la position du rein du côté malade par rapport à la tumeur : les images radiologiques avaient montré que la tumeur était appendue au pôle inférieur du rein, ce qui fut confirmé pendant l'intervention par la vision directe ; de plus, nous savions, par la séparation des urines, que le rein était sain.

Dans ces conditions, toutes les techniques opératoires étaient possibles, c'est-à-dire l'exérèse seule de la tumeur par morcellement vrai, ou mieux, délobulation progressive, une néphrectomie partielle ou une néphrectomie totale.

Mais, histologiquement, nous ne savions pas à quel genre de tumeur nous avions à faire, et cela ne faisait que compliquer le problème.

Nous nous trouvions en présence d'une tumeur compacte de nature histologique inconnue, et que nous ne pouvions guère étiqueter que du nom de douteuse.

Or, si en présence d'une tumeur bénigne à coup sûr, l'exérèse simple est normale; si, en présence d'une tumeur maligne, l'exérèse large ne se discute pas, dans le cas particulier, c'est-à-dire tumeur douteuse, *l'exérèse large, à notre avis, s'imposait pour deux raisons :*

1. L'ablation d'un rein, si l'autre est sain, n'est pas grave : en effet, dans les condition actuelles, la néphrectomie, avec de bons soins pré-opératoires avec l'aide des antibiotiques et des perfusions veineuses, est une intervention grevée d'un taux de mortalité peu élevé;

2. L'exérèse partielle d'une tumeur douteuse est parfaitement illogique : en effet, il est presque impossible d'affirmer avec certitude, comme le fait remarquer CHEVASSU, que le morcellement ou l'énucléation de la tumeur ont été complets, et qu'il ne reste aucun débris susceptible de provoquer une récidive encore plus grave, car ces tumeurs ont une potentialité évolutive très marquée vers la dégénérescence maligne (EPSTEIN, *Thèse Toulouse,* 1950).

La conduite précise pourrait à la rigueur être fixée par une biopsie extemporanée qui serait en mesure de révéler la nature histologique de la tumeur, et de modifier les modalités thérapeutiques. Malheureusement, cela ne sert à rien, car la biopsie peut n'avoir porté que sur une partie de la tumeur, qui se révèlera être bénigne, alors qu'en d'autres points, le diagnostic de tumeur maligne est évident; cela tient au volume énorme de la tumeur, sur laquelle il faut multiplier les coupes et les faire porter en des endroits d'aspect macroscopique différent pour éviter toute surprise. LECÈNE rapporte qu'ayant eu cinq fois à pratiquer l'examen histologique de tumeurs paranéphrétiques, il a trouvé que, si en certains points de la masse, la structure du lipome pur ou du fibrolipome était nette, en d'autres points il s'agissait évidemment de sar-

come. Et encore, LECÈNE opérait-il sur des tumeurs enlevées en quasi-totalité, ce qui était bien plus facile que sur un petit morceau de tumeur, comme c'est le cas dans une biopsie extemporanée.

Voici pourquoi, dans le cas qui nous occupe, nous avons pratiqué une exérèse large de la tumeur et du rein.

Tout ce que nous venons de dire se rapporte à un cas particulier; voyons maintenant quelle est la conduite à tenir, en général, qui nous paraît la plus logique.

Envisageons, tout d'abord, les bases de la conduite à tenir avant et pendant l'opération.

Avant l'opération, il faut un examen complet et soigneux du malade, examen clinique aidé par le laboratoire et les explorations radiologiques.

L'examen clinique sera général et local; une étude détaillée des différents appareils, en vue de faire un bilan de l'état général du malade, pour apprécier ses possiblités de résistance vis--à-vis d'une opération grevée d'une lourde mortalité et pour éliminer aussi les métastases; un examen local de la tumeur pour essayer de préciser sa grosseur, sa consistance, son degré de mobilité vis-à-vis des organes voisins, examen indispensable pour la choix de la voie d'abord.

Nous passerons ensuite aux examens biologiques : azotémie, numération globulaire et formule leucocytaire, temps de saignement et de coagulation, recherche du groupe sanguin et du facteur RH; et à l'exploration fonctionnelle et morphologique des reins : urographie intraveineuse, séparation des urines, pyélographie ascendante ou urétéro-pyélographie rétrograde, épreuve à la Phénolsulfonephtaleine.

Il faut associer à ces examens un lavement baryté qui, remplissant le gros intestin, doit montrer, plus nettement encore que la percussion par insufflation colique, la présence du côlon au-devant de la tumeur, et par conséquent le siège rétropéritonéal de cette tumeur.

Une fois ces examens réalisés, étudions les possibilités techniques qui s'offrent à nous pendant l'opération.

Faut-il faire l'énucléation ou le morcellement de la tumeur, comme le préconise Lecène; ce dernier, en fait une question d'espèces et considère que si, dans le cas de tumeurs petites ou moyennes ne dépassant pas le volume d'une tête d'adulte, l'énucléation prudente, anatomique est le procédé de choix, dans les cas fréquents d'une très volumineuse tumeur — d'ailleurs très rares aujourd'hui — il lui paraît préférable de faire le morcellement vrai à la façon de Pean, ou mieux, la délobulation progressive, comme l'a proposé Lexer. Mais, tout en reconnaissant que le morcellement vrai présente de graves inconvénients, et que la délobulation est plus satisfaisante, Lecène exige, ou presque, que toutes les manœuvres d'énucléation progressive se fassent sous le contrôle de la vue, afin d'éviter les blessures des organes ou des gros vaisseaux voisins de la tumeur.

Pour Chevassu, il faut essayer de trouver le plan de clivage entre la tumeur et le rein, plan de clivage qui doit être en dehors de la capsule fibreuse, ou en dedans, à la surface même du parenchyme rénal : dans ce cas, il ne faut pas hésiter à enlever une mince lamelle du rein.

L'on peut aussi, à la rigueur, envisager une néphrectomie partielle, par suppression du pôle inférieur du rein, par exemple, dans le cas d'une tumeur appendue à ce pôle inférieur.

Enfin, l'exérèse large de la tumeur et du rein.

Il ne faut pas oublier un point important, à savoir : les très volumineuses tumeurs paranéphrétiques, de 15 ou 20 livres, comme celles rapportées, sont actuellement exceptionnelles : l'évolution des mœurs, le progrès de la Médecine, qu'une vulgarisation scientifique a fait connaître au public, sont la cause de la rareté des volumineuses

tumeurs, car les malades n'attendent guère un développement excessif de cette tumeur perceptible pour eux, pour venir consulter.

Or, les procédés de morcellement vrai ou de délobulation progressive, ne sont valables que pour de très grosses tumeurs; c'est une des raisons, ajoutée à celle plus importante de leurs dangers immédiats, pour laquelle ces procédés sont maintenant pratiquement abandonnés.

Il ne reste donc que les procédés de clivage et d'exérèse partielle, en face de l'exérèse large de la tumeur et du rein; nous revenons ainsi à la discussion que nous avions essayé de solutionner en examinant le cas particulier présenté par notre malade, et que nous reverrons à la fin de ce chapitre.

Maintenant que les bases de la conduite à tenir ont été étudiées, envisageons les indications thérapeutiques respectives.

Il existe des cas où l'indication opératoire n'est pas indiquée. Il s'agit des cas où le rein adelphe n'existe pas : on a une valeur fonctionnelle nulle, ou presque; où l'état général par trop déficient, ne réagit pas comme il le faudrait devant une préparation opératoire intense, et fait craindre une issue fatale sur la table d'opération; où l'azotémie est vraiment trop élevée et n'a aucune tendance, bien au contraire, à atteindre un taux raisonnable; il s'agit surtout des cas de volumineuses tumeurs bloquées adhérentes aux organes voisins, car leur ablation ne paraît pas présenter de bien grands avantages : abandonnées à leur évolution naturelle, ces grosses tumeurs peuvent mettre souvent fort longtemps à amener la mort du malade, et leur extirpation, grosse de risques immédiats très sérieux, s'accompagne pour ainsi dire toujours de récidives, à tel point « qu'il est bien difficile de prouver que les malades heureusement guéris de l'intervention, ont tiré de celle-ci un réel bénéfice » (Lecène).

Il faudra opérer tous les autres cas.

L'intervention doit se faire, dans la mesure du possible,

sous anesthésie générale en circuit fermé, et il faudra mettre en œuvre une perfusion intraveineuse de sang ou de plasma, ceci afin de mettre le plus de chances du côté du malade, car, ne l'oublions pas, la mortalité post-opératoire immédiate est élevée — de 20 % (LECÈNE) à 30 % (MIALARET).

Les trois voies d'accès qui s'offrent à nous ont toutes leurs avantages et leurs indications.

— La voie lombaire, ou mieux lombo-iliaque, qui peut d'ailleurs être étendue vers le bas ou prolongée vers le haut par la résection de la 12e côte, ne paraît recommandable que dans le cas de tumeur peu volumineuse.

— La voie parapéritonéale, aidée d'un débridement parallèle au rebord costal, qui donne un jour considérable sur la tumeur, semble convenir aux tumeurs moyennes ne dépassant pas le volume d'une tête d'adulte.

— La voie transpéritonéale, dont le manuel opératoire a été bien réglé par TERRIER, est actuellement la méthode de choix (FEY) ; il est préférable de ne pas faire l'incision médiane, mais mieux, le long du bord externe du Grand Droit.

Le choix de la voie d'abord, une fois fait, quelle sera notre conduite vis-à-vis de la tumeur ?

La meilleure semble, à notre avis, être basée sur l'aspect et la consistance de la tumeur.

— Si la tumeur est kystique ou graisseuse, tenter l'exérèse seule dans la mesure du possible.

— Si la tumeur est solide, l'exérèse élargie s'impose.

De toutes ces considérations il n'en reste pas moins que, si le choix de la voie d'accès reste somme toute assez aisé, le mode d'extirpation de la tumeur, avec ou sans le rein, pose un problème quie ne peut être envisagé que dans chaque cas partculier, et ce, pendant l'intervention qui sera conduite, ici plus peut-être que partout ailleurs, avec beaucoup de prudence, en s'inspirant du vieil adage qui veut que le mieux soit l'ennemi du bien.

CONCLUSIONS

Si l'observation que nous présentons n'apporte aucune notion nouvelle sur les tumeurs solides paranéphrétiques, elle nous permet cependant de préciser les deux points importants de notre travail :

1. La discussion des rapports pouvant exister entre les deux tumeurs présentées par la même malade ne permet pas de conclure nettement ; il semble, néanmoins, que l'on puisse évoquer l'hypothèse d'une de ces « maladies de système », dont parlaient Roger et Alliez, de Marseille, et qui sont si chères à l'Ecole Montpellieraine ; l'existence de deux tumeurs à point de départ du même feuillet embryonnaire, le fait que la seconde n'est probablement pas une métastase de la première, la bénignité histologique et clinique, tout au moins apparente de ces deux tumeurs, nous donnent à penser en ce sens.

Ceci nous amène à insister encore sur les difficultés du diagnostic anatomo-pathologique des tumeurs solides paranéphrétiques, qui ne devra être porté qu'après un examen particulièrement minutieux et détaillé.

2. L'étude générale des tumeurs solides paranéphrétiques à laquelle nous nous sommes livré, nous autorise à rappeler leur rareté, leur diagnostic difficile, les thérapeutiques pré et post-opératoires qu'il faut mettre en œuvre pour les interventions, l'ablation précoce et large de ces tumeurs, dont les récidives et dégénérescences sont fréquentes.

Nous conclurons, en insistant sur le fait qu'il faudra être très prudent dans la conduite à tenir qui sera envisagée pour chaque cas particulier, mais qui, dans le doute, nous amènera à pratiquer l'exérèse large de la tumeur avec néphrectomie.

Le Président de la thèse,
DUCUING

Vu :
P. Le Doyen,
L'Assesseur,
BRUSTIER

Vu et Permis d'Imprimer :
Toulouse, le 4 Juillet 1951

Le Recteur,
Président du Conseil de l'Université,
DOTTIN

BIBLIOGRAPHIE

Nous citerons seulement les ouvrages et communications parus depuis 1919; le rapport de Lecène, au XXVIIIe Congrès Français de Chirurgie de 1919, et l'article de Thévenot, dans l'Encyclopédie Française d'Urologie, contiennent la bibliographie antérieure.

1. Albarran, Joaquin et Imbert. — *Les Tumeurs du Rein*, pp. 60-67, Paris, Masson et Cie, 1903.
2. Bertrand. — Thèse, Paris, 1928.
3. Brocq et Pham-Huu-Chi. — *Presse Médicale*, 27 avril 1932, p. 644.
4. Chevassu (M.). — A propos de la récidive des lipomes périnéaux. *Bull. Soc. Franç. Urol.*, 17 mars 1930, p. 98.
5. Chevassu (M.). — Rapport sur les observations de Didier et Leibovici. *Bull. M. Soc. Nat. Chir.*, 1932, pp. 1068-1078. — Discussion à la Société Nationale de Chirurgie, 1932.
6. Ducuing et Grimoud. — Ostéome paranéphrétique. *Académie de Chirurgie*, 22 novembre 1944. — (Rapport de M. Moulonguet.)
7. Duroselle. — *B. M. Soc. Nat. Chir.*, 1932, p. 1.275.
8. Epstein (A.). — Contribution à l'étude des tumeurs paranéphrétiques dégénérées. *Thèse*, Toulouse, 1950.
9. Garofalo. — *Arch. Ital. Urol.*, 1932, 9. — *Bull. delle Soc. Med.*, 1926, n° 6.
10. Grimoud (M.). — Tumeur paranéphrétique dégénérée; métastases dans L4 à type de vertèbre

d'ivoire. *Société de Chirurgie de Toulouse*, 24 janvier 1947, et *Réunions d'Urologie Journées Médicales Toulousaines*, 3 mai 1947.

11. HARTMANN (H.) et LECÈNE (Paul). -- Tumeurs de la Capsule adipeuse du Rein. pp. 397-398, 404-407, Paris, Steinheil, 1913.

12. HAUSSMANN et BUDD. — *J. Am. Med. Assoc.*, janvier 1932, 98, n° 1.

13. LABEY. — Tumeur paranéphrétique dégénérée. *Bull. et Mém. de la Soc. Nat. de Chir.*, 1934, p. 1.149.

14. LECÈNE (Paul). — Tumeurs solides paranéphrétiques. *XXVIIIe Congrès de Chir., Paris*, 1919.

15 LE FUR (René). — Des tumeur pararénales. *Bull. et Mém. Soc. de Chir. de Paris*, 1930, XXII, 484-496.

16. LE GAC. — Volumineuse tumeur pararénale (3 kg. 500) ; sarcome fibroblastique; ablation; pyélographie pré et post-opératoires. *Bull. et Mém. de la Soc. de Chir. de Paris*, 1935, p. 352.

17. LEPOUTRE. — Sur trois cas de tumeurs paranéphrétiques. *B. M. Soc. Nat. Chir.*, 1932, p. 1.389.

18. MANSE. — Contribution à l'étude des tumeurs solides paranéphrétiques. *Thèse*, Alger, 1937.

19. MIALARET (J.). — Tumeurs paranéphrétiques. *E. M. C. Le Rein*, 1939, 18102.

20 MICHON (L.), DELARUE et SUIRE (P.). — Petite tumeur paranéphrétique. *Bull. Soc. Franç. Urol.*, séance du 20 février 1939, pp. 51-54.

21. PATEL et TUBIANA. — Les tumeurs primitives rétropéritonéales. *Annales d'Anatomie Pathologique*, 1947, n° 4, p. 329.

22. QUÉNU (J.). — Un cas de tumeur solide paranéphrétique trois fois opérée. *B. M. Soc. Nat. Chir.*, 1932, pp. 1.247-1.253.

23. RAMBAUD. — Contribution à l'étude des tumeurs paranéphrétiques. *Thèse*, Toulouse, 1904.

24. Sven (Johanson). — *Acta Chir. Scand.*, déc. 1926, 61, pp. 197-205.

25. Thévenot (Léon). — Tumeurs paranéphrétiques. *In* Pousson (A.) et Desnos (E.), *Encyclopédie Française d'Urologie*, vol. III, pp. 462-478, Paris, Octave Doin et fils, 1914.

26. Williams. — Retropentoneal Myxo-Sarcoma. *Journ. of the Am. Med. Assoc.*, july 1935, p. 196.

TABLE DES MATIÈRES

	PAGES
Introduction	9
Historique	11
Observation en détail	13
Compte-rendus anatomo-pathologiques	31
Tumeur paranéphrétique { Docteur Guibert, Docteur Bimes }	
Tumeur de la cuisse { Docteur Guibert, Docteur Bassal }	
Discussion sur les rapports entre les deux tumeurs	47
Discussion sur la conduite à tenir - cas particulier - en général	53
Conclusion	59
Bibliographie	61